Im April 2017 besuchte ich einen Vortrag von Prof. Dr. Wunderlich zum Thema „Das Stoma - wann, warum und wie lange?", in dem der erfahrene Chirurg einen kritischen Blick auf die „Intestinale Rekonstruktion" warf.

Nach seinen interessanten Ausführungen bat ich den Vortragenden um einen Beitrag für das ILCO-Magazin, um auch unseren LeserInnen seine fachliche Meinung zukommen zu lassen. Diesem Wunsch kam Professor Wunderlich gerne nach, und wir danken dem Verfasser, der der Österreichischen ILCO stets wohlwollend gesinnt ist, sehr herzlich. *S.D.*

Prof. Dr. Max Wunderlich FRCS

Foto: Hans Krist

KRITISCHER BLICK

AUF DIE „INTESTINALE REKONSTRUKTION"

Besteht bei einem intestinalen Stoma die Möglichkeit zu dessen Aufhebung, weil die anale Schließmuskulatur und zumindest ein Teil vom Rektum vorhanden sind, so wird diese angestrebt – mit verständlicher Beharrlichkeit von Seiten

Max Wunderlich

der Betroffenen und mit professioneller Ambition von Seiten der Chirurgie, die diesen Wunsch nur zu gerne erfüllen möchte. Die Wiederherstellung der Stuhlpassage bis zum Kontinenzorgan Anorektum ist meist einfach, wenn sie nur des Verschlusses einer doppelläufigen Ileo- oder Colostomie bedarf. Anspruchsvoller ist die intestinale Rekonstruktion (I.R.) in der Situation nach Hartmann, wenn das Colon, welches das endständige Stoma trägt, mit einem Rektumstumpf im kleinen Becken anastomosiert werden soll (Abb.1). Diese Konstellation findet sich in der Regel nach zwei klassischen Krankheitsverläufen:

a) Das linke Colon musste wegen schwerer Entzündung (zumeist perforierte Sigmadiverticulitis mit Peritonitis) akut reseziert werden. In solchen Fällen erscheint eine primäre Anastomose oft zu riskant.

b) Nach Vorderer Rektumresektion hatte die Dehiszenz der Anastomose deren operative Auflösung erfordert.

Vorgeschichte a) ist wesentlich häufiger als b) (1). Unter der Voraussetzung eines blanden Rektumstumpfes, also frei von Fistel oder schwerer Entzündung, kann die I.R. angedacht werden – allerdings nicht leichtfertig! Denn das Ziel der Operation ist einzig die Verbesserung der Lebensqualität (LQ) des Patienten. Daher sind im Vorfeld des Eingriffs alle Eventualitäten zu berücksichtigen, die dem gewünschten Erfolg entgegenstehen könnten. Bei verantwortungsbewusster Planung erheben sich folgende Fragen:

Wie sind die Darmanteile beschaffen, die bei der I.R. anastomosiert werden sollen?

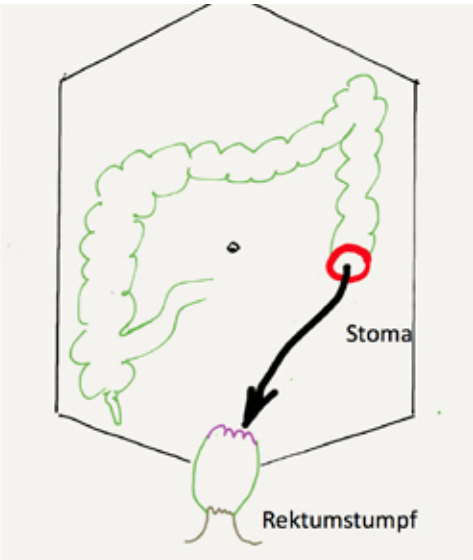

Abb.1: Prinzip der intestinalen Rekunstruktion

a) Der Rektumstumpf muss zumindest mittels Endoskopie und Irrigoskopie untersucht werden, um Fisteln auszuschließen und seine Länge zu beurteilen – dies insbesondere, wenn der Grund für die seinerzeitige Anlegung der Colostomie eine Anastomosendehiszenz war. Denn ein sehr kurzer Rektumstumpf lässt sich bei dem Eingriff manchmal nicht freipräparieren, sodass die Operation ohne Rekonstruktion abgeschlossen werden muss.

b) In den Fällen einer vorangegangenen akuten Hartmann'schen Operation wegen z.B. perforierter Diverticulitis existiert oft keine Information über das zum Stoma führende Colon. In diesem müssen Neoplasien mittels Coloskopie durch das Stoma ausgeschlossen werden.

Welche chirurgischen Risiken hat die I.R.?

In 75-85% der Fälle ist von vorneherein ein offenes Vorgehen erforderlich. Laparoskopisch begonnene Rekonstruktionen müssen in bis zu 64% zur offenen Chirurgie konvertiert werden (1, 2), was die Schwierigkeit des Eingriffs illustriert. Die offene I.R. hat schlechtere Ergebnisse als die laparokopische, ihre Morbidität liegt bei etwa 45% und die Mortalität bei bis zu 3.5% (1, 3, 4). Landläufige postoperative Komplikationen sind Wundinfektion, Ileus, Narbenhernie und Anastomosendehiszenz, welchletztere in bis zu 16% der Fälle von I.R. auftreten kann (3). Natürlich bedeutet diese (gegebenenfalls neuerliche) Dehiszenz nicht selten ein endgültiges Weiterleben mit einem Stoma. Dieses ist dann allerdings kein endständiges, sondern ein doppelläufiges, das bei der I.R. in der Regel zum Schutz der Anastomose angelegt wird – zweifelsohne eine dauerhafte Verschlechterung der LQ des Betroffenen, die zur Frustration der misslungenen Operation hinzukommt.

Wie wird die Kontinenz nach I.R. sein?

Aus der Anastomosierung des verbliebenen Colons mit dem Rektumstumpf resultiert nicht selten ein kleineres Reservoir. Dadurch ist das rektale Fassungsvermögen eingeschränkt (Abb. 2). Kommt bei verkürztem Dickdarm ein verhältnismäßig dünner Stuhl hinzu, entwickelt sich ein LARS (Low Anterior Resection Syndrome) mit täglich zahlreichen Defäkationen, permanentem Stuhldrang („urgency") und analer Inkontinenz. Die oft quälende Symptomatik des LARS wird mit einem „score" quantifiziert (5), der signifikant mit der LQ der Betroffenen korreliert (6).

Für eine halbwegs realistische Erahnung der

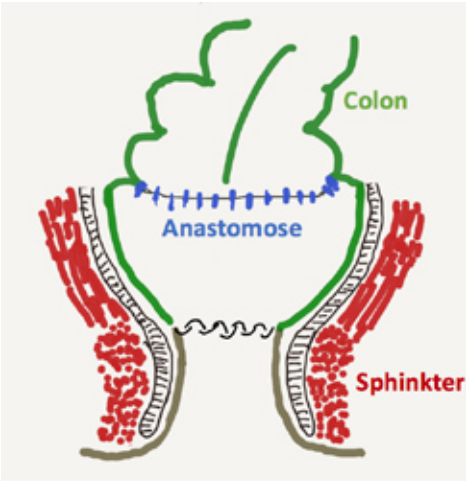

Abb.2: Reduziertes Reservoir nach I.R.

zukünftigen Sphinkterfunktion empfiehlt sich ein Retentionstest, bei dem ein Stuhläquivalent (z.B. Grießbrei) in den Rektumstumpf eingebracht wird, um zu beurteilen, ob der Brei zurückgehalten werden kann. Dieser Test ist aussagekräftiger als eine Sphinktermanometrie, deren Werte keine verlässliche Prognose der analen Kontinenz erlauben.
Die Risken der Operation selbst sowie die postoperativ möglicherweise schlechtere LQ verpflichten zu weiteren zwei wesentlichen Fragen in der Planung einer I.R.

Wie kommt der Patient mit seinem gegenwärtigen Stoma zurecht?
Es liegt auf der Hand, dass dessen klaglose Funktion und Versorgung die Entscheidung zur Rückoperation besonders sorgfältig überdenken lassen sollte. Eine nahezu ungetrübte Lebensqualität dank eines gut funktionierenden Stomas wird auch in der Literatur als ein wesentlicher Grund für den Verzicht von Patienten auf eine I.R. angegeben (1).

Bestehen Probleme mit der Sexualität, mit der Blasenfunktion?
Sind solche Störungen schon nach dem Ersteingriff am Rektum nicht ungewöhnlich (7, 8), so ist das Risiko einer Verletzung der autonomen Nerven im kleinen Becken bei Freipräparation des Rektumstumpfes im Zuge der I.R. umso höher. Dies könnte zum Beispiel bei zuvor intakter männlicher Potenz zu einer definitiven erektilen Dysfunktion führen.
Die Aufzählung all dieser Imponderabilien, die in eine drastisch verschlechterte LQ münden können, soll keinesfalls den Wunsch nach Wiederherstellung der intestinalen Kontinuität im Keim ersticken. Sie soll nur unmissverständlich darauf hinweisen, dass das präoperative ärztliche Informationsgespräch jeden einzelnen Punkt zu berücksichtigen hat – selbst wenn die anatomischen Voraussetzungen ideal erscheinen. Dies impliziert auch die Empfehlung, vor der geplanten I.R. fallweise eine chirurgische Zweitmeinung einzuholen.

LITERATUR

1. *Richards CH et al: Surgical outcome in patients undergoing reversal of Hartmann's procedures: a multicentre study. Colorectal Disease 2014: 242–249.*
2. *Walklett CL, Yeomans NP: A retrospective case note review of laparoscopic versus open reversal of Hartmann's procedure. Ann R Coll Surg Engl 2014: 539-542.*
3. *Vermeulen J et al: Restoration of bowel continuity after surgery for acute perforated diverticulitis: should Hartmann's procedure be considered a one-stage procedure?Colorectal Disease 2009: 619–624.*
4. *Roig JV et al: Hartmann's operation: how often is it reversed and at what cost? A multicentre study. Colorectal Disease 2011: e396–e402.*
5. *Rickert A, Kienle P: Kontinenzprobleme und Darmfunktionsstörungen nach kolorektalen Resektionen. J Gastroenterol Hepatol Erkr 2013: 14-22.*
6. *Juul T et al: International validation of the low anterior resection syndrome score. Ann Surg 2014: 728-34.*
7. *Duiskas A et al: The functional results of radical rectal cancer surgery: review of the literature. Acta Chir Belg 2016: 1-10.*
8. *Panjari M et al: Sexual function, incontinence, and wellbeing in women after rectal cancer--a review of the evidence. J Sex Med 2012: 2749-58.*

Prof. Dr. Max Wunderlich FRCS

Privatklinik Confraternität
Skodagasse 32, 1080 Wien
galaxy.wumax@gmail.com

Professor Max Wunderlich, Jahrgang 1945, ist Facharzt für Chirurgie mit dem Spezialgebiet Coloproktologie. Er befasst sich seit 40 Jahren mit den Problemen von Stuhlinkontinenz und intestinalen Stomata, insbesondere auch durch seine Mitarbeit bei der Medizinischen Kontinenzgesellschaft Österreich (MKÖ / www.kontinenzgesellschaft.at).

M. Wunderlich, 23.10.2018